Aus der
Univerſitäts-Hautklinik zu Marburg (Lahn)
Direktor: Prof. Dr. A. RUETE

Über einen Fall von
Mycoſis fungoides

(klaſſiſcher Fall nach Alibert-Bazin)

Inaugural-Diſſertation

zur Erlangung der Doktorwürde
in der
ZAHNHEILKUNDE
der
hohen Mediziniſchen Fakultät der Philipps-Univerſität
zu Marburg (Lahn)

vorgelegt von

HEINZ ROSENSTOCK
Zahnarzt aus Fulda (Heſſen-Naſſau)

Marburg (Lahn)
November 1931

BUCHDRUCKEREI ALBERT KÜHN, MARBURG (LAHN)

Angenommen von der Medizinischen Fakultät Marburg
am 10. Oktober 1931.

Gedruckt mit Genehmigung der Fakultät:
Referent: Prof. Dr. A. Ruete.

R. UNIV.
BIBLIOTHEEK
LEIDEN

Die MYCOSIS FUNGOIDES [1]), eine glücklicherweiſe ſehr ſeltene Krankheit, (*Ruete* S. 116), ſtellt eine Affektion des Geſamtorganismus' dar, die unter dem Bild einer chroniſchen progreſſiv verlaufenden Erkrankung der Haut auftritt, und bei der der Tod durch Maraſmus erfolgt (*Ruete* S. 116).

Ihren Namen verdankt die Mycoſis fungoides dem Franzoſen *Alibert* ſeit dem Jahre 1832, der auch bereits auf die dem Tumorſtadium vorangehenden Veränderungen der Haut hinwies. Nach *K. Herxheimer* und *H. Martin* (S. 174) erfolgte die erſte Beſchreibung bereits 1812 durch *Beſnier* und *Doyen* in der „Deſcription de la Peau" unter dem Namen „Pian Fongoide". Es iſt das Verdienſt *Bazins* (Schüler von Alibert), in einer grundlegenden Arbeit zuerſt auf ihre kliniſchen Symptome aufmerkſam gemacht und auf die Entwicklungsphaſen, die die Krankheit durchläuft, durch Aufſtellung des folgenden Schemas hingewieſen zu haben. Seinen kliniſchen Erfahrungen gemäß unterſchied er zwiſchen drei verſchiedenen Stadien und zwar:

1. dem Stadium erythematoſum,
2. dem Stadium lichenoide und
3. dem Stadium myconfoide.

Kapoſi ſtellte ſpäter ein viertes Stadium feſt, das Stadium ulcerationis.

Schließlich ergab ſich für *Kapoſi* und *Köbner* (1864) ein fünftes und letztes Stadium, das Stadium der Kachexie.

In der neueren Literatur hat ſich (nach *K. Herxheimer* und *H. Martin* S. 177) eine vereinfachende Zweiteilung eingebürgert. Man trennt im Krankheitsverlauf ein prämycotiſches, d. h. ein Stadium, das vor dem eigentlichen Auftreten der

[1]) Sprachliche Ableitung: mycoſis aus dem Griech. - Pilz.
fungus aus dem Latein. - Schwamm, Pilz.

Tumoren liegt, und ein mycotiſches Stadium, das durch das Auftreten der Tumoren gekennzeichnet wird. Zu dieſer Einteilung äußert ſich *K. Herxheimer* (S. 177) wie folgt: „Aber ſie (die Einteilung) ſoll nicht dazu führen, das prämycotiſche Stadium als etwas Weſensverſchiedenes vom mycotiſchen zu trennen, wie es aus der Bezeichnung geſchloſſen werden könnte. Prämycotiſche und mycotiſche Erſcheinungen ſind einander gleichwertig und ebenbürtig bezüglich ihrer Pathogeneſe, ſie ſind aber vom kliniſchen Standpunkt aus verſchieden in ihrer Wertigkeit für die Diagnoſeſtellung . . . "

Ehe ich mich weiter mit dem klaſſiſchen *Alibert-Bazin*'ſchen Typ der Mocyſis fungoides beſchäftige, möchte ich noch kurz auf die beiden Varietäten dieſer letalen Erkrankung eingehen, die zwar innig mit dem *Alibert-Bazin*'ſchen Typ zuſammenhängen und zuſammen eine Krankheitseinheit darſtellen, die aber bei dieſer Arbeit ohne Berückſichtigung bleiben ſollen. Es ſind dies:

1. die Erythrodermiſche Form von *„Hallopeau* und *Beſnier"* (veröffentlicht 1892) auch diffuſe Form (*Lederle*) der Mycoſis fungoides genannt.

   Sie unterſcheidet ſich vom *Alibert-Bazin*'ſchen Typ dadurch, daß ſie durch ein einheitlicheres Symptomenbild eingeleitet wird, das ſeinen Ausdruck in einer „Dermatitis exfoliativa univerſalis" findet. *Herxheimer* (S. 194) behauptet, daß die Erythrodermie in kurzer Zeit aus der geſunden Haut heraus entſteht, die mit prämonitoriſchem Jucken beginnt, und daß dann regelmäßig mehr oder weniger ſpät mycotiſche Tumoren folgen.
2. Der Typ der *„Mycoſis d'emblée"*, der von *Vidal* und *Brocq* (im Jahre 1885) beſchrieben wurde, und von dem Brocq (Darier, S. 842) erklärte: „Ce type eſt vraiment bien voiſin des Sarcomes". Er charakteriſiert ſich dadurch, daß ſich das Tumorſtadium ziemlich raſch entwickelt, ohne daß irgend welche anderen Symptome der Mycoſis fungoides vorangegangen ſind, (*Frieboes*, S. 405) und in kurzer Zeit zum Exitus führt.

Der ALIBERT-BAZIN'ſche Typ.

Das prämycotiſche Stadium tritt wenig charakteriſtiſch auf. Jeder Körperteil kann befallen werden. Es zeichnet ſich durch eine ſehr große Vielſeitigkeit im kliniſchen Bilde aus. Alle Erſcheinungen der Haut, wie ſie primär und ſekundär auftreten können, werden von den Autoren beſchrieben. Infolge der großen Vielſeitigkeit ſind diagnoſtiſche Irrtümer nicht ſelten vorgekommen, namentlich dann, wenn gleichzeitig primäre und ſekundäre Effloreszenzen im Krankheitsbild auftreten. In der Mehrheit der Fälle wird die Mycoſis fungoides eingeleitet durch pruriginöſe Erſcheinungen. Nach *Lindenheim* (S. 463) können dieſe zwar vollkommen fehlen, aber andererſeits ſich ſo verſtärken, daß der Juckreiz alle Skalen durchlaufen kann bis zu den qualvollen Graden des „Pruritus frénétique" der franzöſiſchen Autoren. Die dadurch ausgelöſten Kratzeffekte können zu Furunkeln, Abszeſſen oder ſonſtigen Komplikationen führen.

Von einem vollkommenen Fehlen des Juckreizes berichtet *Daries*.

Mit dem Juckreiz treten die Effloreszenzen auf. Beiſpielsweiſe berichtet *Werther* vom primären Auftreten von Flecken und Knötchen, ebenfalls ſah *Sederholm* die Mycoſis fungoides mit einem roten juckenden Flecken in Erſcheinung treten. Andere ſtellten wiederum pemphigusähnliche Blaſen (*Köbner*) und Urticaria (*Duhring*) feſt. *Schäffer* fand lichenruberplanusähnliche Anfangsſymptome.

Nobl und *Sukman* beſchreiben drei Krankheitsfälle, bei denen das Leiden mit Ekzemſchüben von ſeborrhoiſchem Charakter begann.

Auch Schuppungen ſind nicht ſelten. So ſtellte *Afzelius* das Auftreten ziemlich ſcharf begrenzter ſchuppender Flächen an den Seiten des Rückens feſt.

Nach *Herxheimer* (S. 181) ſahen *Pick*, *Völker*, *Laſſer* und *Brandweiner* beſonders häufig ein Krankheitsbild, das der Pſoriaſis ähnelte. Auch *Frieboes* (S. 404) weiſt in ſeinem Handbuch darauf hin, daß es oft bei dem ewigen Wechſel der

Hauterſcheinungen zur ſtärkeren Perſiſtenz der ekzematöſen Stellen und deren Vergrößerung kommt, ſodaß ſie oft größere Areale des Körpers befällt, ja es kann ſchließlich die ganze Körperhaut inkl. Kopf und Extremitäten von ſolchen ekzematöſen Veränderungen bedeckt ſein, wobei dann die Haut einen eigentümlichen roten Farbton bekommt und ſtärker zu ſchuppen pflegt. Die Farbe der genannten Ekzemherde kann die gleiche ſein wie bei gewöhnlichen, leicht infiltrierten Ekzemen, doch herrſcht hier auch ſchon oft eine eigentümliche Farbe vor, eine Farbnuance, die den Verdacht auf Mycoſis fungoides aufkommen läßt. Nach *Lindenheim* (S. 462) bemerkte *Wolters*, daß manchmal hämorrhagiſche Flecken auftreten. *Wickham* beſchreibt einen Fall mit Purpura-Blutungen und *Lindenheim* ſelbſt einen ſolchen mit zahlreichen Petechien.

Die Pigmentierungen ſpielen ebenfalls im erſten Stadium eine Hauptrolle für die Erkennung der Erkrankung. Sie treten jedoch meiſtens erſt gegen Ende der prämycotiſchen Periode auf. Beiſpielsweiſe ſei ein von *Brandweiner* (S. 416) niedergelegter Fall angeführt: „Andere Effloreszenzen waren von bräunlich tingierten Borken bedeckt. Die vorerwähnten Knötchen blieben oft ſehr lange Zeit beſtehen, flachten ab und ſchwanden ſchließlich unter Hinterlaſſung von bräunlichen Pigmentationen . . . ".

Auch *Habermann* behandelte einen typiſchen Mycoſiskranken, bei dem in der letzten Zeit flächenhafte Melanoſe von außerordentlicher Intenſität auftrat.

Werther berückſichtigt die Pigmentation wie folgt: „. . . beſonders merkwürdig aber ein diffus verteiltes, dunkles, ſchwarzesbraunes Pigment. Letzteres ſtieß ſich mit der Hornſchicht ab und erneuerte ſich von unten herauf".

Weiter kennzeichnend für das prämycotiſche Stadium iſt ganz beſonders die Infiltration der Haut, die in einem ſolchen Ausmaße auftreten kann, daß z. B. beim Befallenſein des Geſichtes ſich dieſes mit einer „Facies leontina" vergleichen laſſen kann (*Herxheimer*, S. 186). *Laubal* erwähnt, daß bei einem 52jährigen Patienten die Haut des ganzen

Körpers hyperämiſch diffus infiltriert war, und daß die Infiltration im Geſicht zu einer Facies leontina geführt hatte. Die Infiltration entſteht erſt gegen Ende des prämycotiſchen Stadiums. *Arzt* weiſt dies an einem Fall nach, den er längere Zeit unter Kontrolle hatte. Der Anfang der Erkrankung lag im Jahre 1926, und zwar mit einem ekzematöſen Vorſtadium. 1929 war die Krankheit ſo weit vorgeſchritten, daß neben Rötung und Schwellung ſhilling große, derb infiltrierte Herde vorwiegend an den Extremitäten vorgefunden wurden.

Die Dauer des prämycotiſchen Stadiums iſt von den verſchiedenen Autoren ſehr unregelmäßig angegeben worden und beträgt nach *Lindenheim's* Ausführungen 1 bis 30 Jahre. Bei dieſen Zahlen habe ich die von ihm angegebene kürzeſte und längſte Zeit berückſichtigt. Nach *Paltauf* (S. 714) kommt die Krankheit am häufigſten im Alter von 20 bis 30 Jahren vor ſowie im Alter von 40 bis 60 Jahren und befällt vorwiegend das männliche Geſchlecht; *Gerwig* hat gefunden, daß die Männer zu 62% an der Geſamterkrankung beteiligt ſind. Nach *Lindenheim* (S. 461) iſt die Mycoſis fungoides der weißen Raſſe beſonders eigentümlich. Aus einer von *Gerwig* graphiſch dargeſtellten Kurve iſt erſichtlich, daß die Häufigkeit des Vorkommens im Anfang dieſes Jahrhunderts bis 1928 außerordentlich zugenommen hat, beſonders auch im Deutſchen Reich. (1907 ungefähr 8 Fälle, 1913/1914 ebenfalls 8 Fälle, dagegen 1928 annähernd 20 Fälle.)

Es ſind auch einige wenige Fälle bekannt, in denen die Mycoſis fungoides bei Negern (in 2 bis 3 Fällen) (*Wolff*) und bei einem marokkaniſchen Eingeborenen (*Decrop* und *Salle*) einwandfrei diagnoſtiziert werden konnte.

Ebenfalls iſt bis jetzt weder ihre Vererbung noch ihre Übertragbarkeit einwandfrei feſtgeſtellt worden. (*Darier*, S. 844). Allerdings möchte ich im Anſchluß hieran auf eine Veröffentlichung *Gougerot's* im „Bulletin Société Françaiſe de Dermatologie et de Syphiligraphie" hinweiſen, in welcher berichtet wird, daß dieſe ſeltene Krankheit in zwei benach-

barten Familien, die näher mit einander bekannt waren, faſt zur gleichen Zeit aufgetreten iſt.

Der Übergang vom prämycotiſchen zum mycotiſchen Stadium findet in der Mehrzahl der Fälle allmählich ſtatt, aber wir ſprechen von dieſem Stadium ſtets erſt nach dem Auftreten der Tumoren. Dieſe können jedoch auch ganz plötzlich (nach Angaben der Patienten entſtehen ſie über Nacht,) auftreten, und zwar in ganz verſchiedenen Ausmaßen und in ganz beliebiger Anzahl erſcheinen.

Mit dem Entſtehen der Geſchwülſte iſt die einwandfreie kliniſche Diagnoſe geſichert; dabei iſt jedoch zu beachten, daß in dieſem Stadium ſtets auch prämycotiſche Erſcheinungen vorhanden ſind bezw. ſein können. *Zumbuſch* konnte bei fünf Fällen im Tumorſtadium noch maſſenhafte prämycotiſche Examtheme ſehen. Was die Prädilektionsſtellen für die Tumoren anbelangt, ſo gilt für ſie dasſelbe wie für die prämycotiſchen Erſcheinungen: Beſonders bevorzugte Stellen ſind nicht vorhanden.

Charakteriſtiſch für die mycotiſchen Geſchwülſte iſt ihre Ähnlichkeit mit Paradiesäpfeln, die ſchon von den erſten Beobachtern hervorgehoben wurde, doch kann ihre Farbe auch dunkelviolett bis ſchwärzlich ſein. (*Joſeph*). Die Tumoren ſitzen breit oder geſtielt auf ihrer Unterlage. Ihre Konſiſtenz iſt verſchieden. In der Hauptſache zeichnen ſie ſich durch ganz beſondere Weichheit und Hinfälligkeit aus und neigen gern zu Ulcerationen, ſodaß ſie ſekundären Infektionen leicht zugänglich ſind. Sie beſitzen die Tendenz, ſich in jedem Zeitpunkt peripher auszudehnen und haben das Vermögen, analog den prämycotiſchen Hautveränderungen ſich zurückbilden und ſpurlos verſchwinden zu können, ſodaß eine Heilung oft vorgetäuſcht wird. Es iſt dies eine Eigenart, die die mycotiſchen Tumoren von den echten Geſchwülſten epithelialen und bindegewebigen Urſprungs ſtreng unterſcheidet. Bei den Reſorptionvorgängen kommt es zu Vertiefungen, und es treten in der Mitte der Erhebungen Nekroſen auf. Dadurch kommt es zu annulären Bildungen, die auch in der prämycotiſchen Periode, dem

Stadium der Exantheme, eine Rolle ſpielen. Beim Auftreten von Nekroſen bilden ſich oft ſtark ſezernierende Geſchwüre aus, die zu ſchweren Veränderungen, z. B. zu Zerſtörungen von Gelenken, zur Bloßlegung von Knochen uſw. führen können. Es iſt dann ſelbſtverſtändlich, daß unter dieſen Umſtänden nur eine Abheilung unter Narbenbildung eintreten kann.

Verhältnismäßig ſelten findet ein Übergreifen der mycotiſchen Erſcheinungen auf die ſichtbaren Schleimhäute, insbeſondere auf die Mundſchleimhaut, ſtatt. Solche Affektionen ſtellen ein ungewöhnliches Vorkommnis dar und ſind ſtets nur als Teilerſcheinungen einer intenſiv verlaufenden bezw. einer ſehr weit fortgeſchrittenen Mycoſis fungoides zu werten. Bei ihrem Auftreten muß die Prognoſe ſehr ungünſtig angeſehen werden. Beobachtet wurden die Veränderungen ſowohl beim klaſſiſchen Typ der Mycoſis fungoides als auch bei den bereits oben erwähnten beiden Abarten (*Herxheimer*, S. 202). Doch dürften ſie kaum jemals iſoliert im Munde auftreten und als mycotiſche Erſcheinungen erkannt werden. (*Zinſſer*).

Arita ſah z. B. einen furunkelähnlichen Knoten an der Lippe bei weiterem Vorhandenſein von mycotiſchen Veränderungen am übrigen Körper.

Stefani berichtet von einem Mycoſiskranken, bei dem das Zahnfleiſch beider Oberkiefer, das Gaumendach, beide Tonſillen von mehr oder weniger großen ulcerierten und zerklüfteten Tumoren befallen waren, deren hiſtologiſche Unterſuchung in Übereinſtimmung mit der kliniſchen Diagnoſe die Charakteriſtika der Mycoſis fungoides aufwies.

Sachs veröffentlichte einen Fall, bei dem blaſige Efflorescenzen und oberflächliche Ulcerationen an Lippe, Zunge und weichem Gaumen beſonders auffällig waren.

Trautmann führt einen Obduktionsbefund von *Hallopeau* und *Jeanselme* aus dem Jahre 1892 an, wo Tumoren am Velum palatinum und am Larynx gefunden wurden.

Auch *Vollmer* beſchreibt neben braunroten Knoten im Geſicht und am Körper auch einen mycotiſchen Tumor an der Unterlippe.

Gödel (Fall 1) fand ebenfalls bei einer Autopſie am weichen Gaumen, und zwar an deſſen hinterer, dem Rachenraum zugekehrten Fläche, rechts ſeitlich der Uvula einen wallnußgroßen Tumor mit aufgeworfenen derben, z. T. zerklüfteten Rändern von rötlicher Farbe und einem unregelmäßigen, höckerigen Grunde von blaßgelblich weißer Farbe.

Crull berichtet, daß ſich am Zungengrund ein markſtückgroßes Geſchwür mit ſtark aufgeworfenem Rand und derbem Boden, ähnliche kleinere Geſchwüre am weichen Gaumen und eine harte, diffuſe Verdickung unter der intakten Schleimhaut des Kehlkopfeinganges fand.

Riecke ſtellt einen weiteren Fall vor: Der Mund kann nur noch wenig über Zentimeterbreite geöffnet werden; am harten Gaumen und am linken Oberkiefer ausgedehnte Ulcerationen. Dieſelben verurſachen lebhafte Schmerzen, namentlich beim Eſſen und Trinken. Die Ernährung kann nur nach vorheriger Pinſelung mit Cocain durch Röhrchen erfolgen.

Das Allgemeinbefinden verſchlechtert ſich im Verlauf der Erkrankung mehr und mehr, bedingt durch pſychiſche und körperliche Urſachen. Durch den anhaltenden Juckreiz erlebt man es, daß Patienten jahrelang an Schlafloſigkeit leiden. Durch Übergreifen der Tumoren auf die inneren Organe, das nicht auf dem Wege der Metaſtaſen erfolgt, ſondern als eine den Hautveränderungen analoge Bildung anzuſprechen iſt (*Eichler*, S. 322), kommt es zum Schwund der Körperkräfte. Es tritt Siechtum ein, und nicht ſelten wird der Exitus durch Hinzutreten einer Infectionskrankheit beſchleunigt bezw. herbeigeführt.

Temperaturerhöhungen können beſonders im Tumorſtadium auftreten, und die Fieberkurven zeigen ſtets das typiſche Bild einer Sepſis. Da ſie ſekundär bedingt ſind, müſſen ſie vom Krankheitsbild der Mycoſis fungoides abgetrennt werden.

Von den Allgemeinerſcheinungen, die von jeher das Intereſſe der Autoren in Anſpruch genommen haben, ſind die Blut- und Lymphdrüſenveränderungen als die hauptſächlichſten

zu nennen. Nach *Paltauf* (S. 712) wurden ſie als regionäre Erſcheinungen in Beziehung gebracht mit der Haut, den infolge des intenſiven Juckreizen auftretenden Kratzeffekten, mit ſekundären Ekzemen, Puſteln und mit von denſelben ausgehenden Infektionen. Nicht ſelten ſind die Drüſenſchwellungen abhängig von der Lokaliſation des Hauptprozeſſes, ſodaß auch ferner ſelbſt bei univerſeller Ausbreitung nur die oberflächlichen ſubkutanen Lymphdrüſen beteiligt ſind. Nach *Lindenheim* (S. 464) ſind im erſten Stadium die Drüſenſchwellungen meiſtens noch gering, man muß nach ihnen ſuchen. Die voluminöſen Drüſen, wie wir ſie im mycotiſchen Stadium finden, fehlen hier noch völlig. Es berichten beiſpielsweiſe *Nobl* und *Sukman* von einem Mycoſiskranken, daß bei dieſem eine faſt vollkommen „harte Schwellung der Lymphdrüſen" vorlag.

Ferner veröffentlichten *Milian* und *Périn* einen Bericht über einen Fall, der von einer ſtarken inguinalen Drüſenſchwellung, weniger ſtarken Schwellung der ſubmaxillaren, axillaren, hinteren perikalen und maſtoiden Lymphdrüſen begleitet war. Alle Drüſen waren hart, beweglich und ſchmerzhaft.

Bereits *Köbner* (nach *Paltauf*) hat angegeben, daß Lymphdrüſenſchwellungen vollkommen fehlen können.

Laut *Pautrier* und *Levy* wurden bei dem von ihnen behandelten Fall auch keine Lymphdrüſenſchwellungen vorgefunden.

Eine gleiche Feſtſtellung machte auch *van Leuwen*.

Bei Drüſenveränderungen iſt die Haut über den Drüſen unverändert, nicht infiltriert und leicht verſchieblich. Ihre Konſiſtenz iſt meiſtens derb-elaſtiſch. Sie ſind weder ſpontan noch auf Druck ſchmerzhaft, ſolange nicht eitrige Einſchmelzungen als Zeichen entzündlicher Prozeße auftreten.

Ebenfalls ſind faſt bei jedem Mycoſisfall Veränderungen im normalen Blutbild nachgewieſen worden. Ausnahmen, bei denen eine hämatogene Unterſuchung normalen Blutbefund oder nur eine ganz geringe Abweichung davon ergab, ſind verhältnismäßig ſelten.

Olion berichtet über einen 39jährig. Mycoſiskranken, bei dem der Blutbefund bei einwandfreier Diagnoſeſtellung normal war.

Auch *Arzt* führt einen Fall an, bei dem der Blutbefund ſich ohne krankhafte Veränderungen zeigte.

Ferner lautet ein Bericht *Unna's*: „Blutbild zeigt nichts Beſonderes."

Schließlich geben *Schwartz* und *Busmann* bekannt, daß bei einer 39jährigen Patientin, deren Erkrankung vor 12 Jahren begann, die zahlenmäßige Zuſammenſetzung des Blutes und der Blutdruck normal waren.

Es ſind die verſchiedenartigſten Blutbefunde in Mycoſisfällen feſtgeſtellt worden, in denen die Mycoſis fungoides durch hiſtologiſche und kliniſche Unterſuchung diagnoſtiziert war. (*Mariani* S. 859). Die Blutveränderungen beſtehen allgemein in einer Vermehrung der weißen Blutkörperchen, der eoſinophilen Zellen und der mononucleären Zellen, im Auftreten von neutrophiler Leukocytoſe, einer Steigerung des Maſtzellengehaltes und einer Verminderung der roten Blutkörperchen.

Nach *Spiethoff* ſtellen die Eoſinophilen, die in allen drei kliniſchen Erſcheinungsformen und in beiden Stadien der Mycoſis fungoides nachgewieſen wurden, durch ihr reichliches Vorkommen einen konſtanten Faktor dar.

Paltauf (S. 707) weiſt an Hand einer Tabelle nach, daß die Anſammlung der Eoſinophilen eine Anhäufung von 23%, 37% ja 54% über die Norm hinaus betragen kann. Ebenfalls zeigte ſich eine Zunahme der Mononucleären bis zu 60%. Er glaubte, daß in der Kombination der eoſinophilen mit den mononucleären Zellen eine Möglichkeit beſtehe, eine für die Mycoſis fungoides charakteriſtiſche und immer geltende Blutformel aufzuſtellen. Doch iſt dieſe Annahme abzulehnen, da nach *Herxheimer* (S. 206) Mononucleoſe ohne gleichzeitiges Auftreten der Eoſinophilie beobachtet worden iſt.

Nach *Darier* (S. 844), den auch *Herxheimer* anführt, gibt es keine charakteriſtiſche Blutformel für dieſe ſchwere Erkrankungsform, weder für das Anfangsſtadium noch für das bereits vorgeſchrittene Stadium.

Auch *Frieboes* (S. 406) ſteht auf demſelben Standpunkt: „Der Blutbefund iſt für dieſe Affektion wenig charakteriſtiſch."

In dieſem Sinne äußert ſich ebenſo *Mariani*: „Die Blutformel hat bei der Mycoſis fungoides einen ſehr geringen diagnoſtiſchen Wert".

Weiter ſind im Krankheitsverlauf Schwankungen im Hämoglobingehalt feſtgeſtellt worden.

Unna fand bei einer 40jährigen Frau, die 12 Jahre lang an mycoſiden Veränderungen der Haut litt, eine Herabſetzung des Hämoglobingehaltes.

Auch *Riecke* (Fall 1) fand eine Verminderung des Hämoglobingehaltes um 48%.

Dieſe Feſtſtellungen laſſen keine beſtimmten Folgerungen zu; (*Herxheimer*, S. 208) denn ſie geben uns alle zur Klärung der Ätiologie keinen Fingerzeig, noch vermögen wir durch ſie, die Diagnoſe „Mycoſis fungoides" einwandfrei zu ſtellen.

Beſondere Beachtung verdienen die hiſtologiſchen Veränderungen, die die Haut im Verlauf der Erkrankung durchmacht; denn gerade in der Kombination des hiſtologiſchen Bildes mit dem kliniſchen Befund beſteht die Möglichkeit, die Diagnoſe „Mycoſis fungoides" frühzeitig und mit Sicherheit zu ſtellen.

Durch die eingehenden Unterſuchungen dieſer Art wurde die Erkenntnis dieſer Erkrankungsform vertieft.

Den Ausgangspunkt aller hiſtologiſchen Veränderungen bildet das unter der Oberhaut und dem Papillarkörper gelegene ſubpapilläre Gefäßnetz der Haut (*Gans*, S. 566). Nach *Unna* (S. 507) beſtehen die pathologiſchen Vorgänge zunächſt in einer progreſſiven Wucherung der Bindegewebszellen, zuerſt um die Kapillaren der Papillarbahnen und des ſubpapillaren Gefäßnetzes, ſehr bald jedoch des geſamten Papillarkörpers und zwar in einer ſehr gleichmäßigen Weiſe, ſodaß nach einiger Zeit der obere Teil des Cutis bis an das obere Gefäßnetz eine ſtarke Zellinfiltration aufweiſt, ohne daß ein Teil bevorzugt wäre. Die Erweiterung der Blut- und der Lymphbahnen zeigt ſich deutlich, während ſich die Endothelien in unverändertem Zuſtand befinden. Nach

Brandweiner (S. 424) weiſen die Gefäße eine ſtarke Blutfüllung auf.

Paltauf und *Wolters* berichten von dem normalen Verhalten der elaſtiſchen Faſern und der Hautanhangsgebilde im Beginn der Erkrankung. Das im prämycotitiſchen Stadium bandförmig angeordnete Infiltrat charakteriſiert ſich durch Polymorphie der Zellen (*Herxheimer*, S. 231) und zwar bilden den Hauptbeſtandteil Zellen mit runden Kernen chromatinreich, mit ſpärlichem Protoplasmarand, alſo Lymphocyten (*Lindenheim*, S. 466). Außer dieſen erwähnt *Brandweiner* (S. 424) noch größere polygonale, protoplasmareiche Rundzellen, die in wechſelnder Zahl, jedoch nicht reichlich, vorhanden ſein können.

Weiter treten Rieſenzellen auf. Dies ſind mehrkernige Zellen, die nach *Gans* (S. 569) ein noch völlig normales, ſchaumiges, durchaus nicht homogeniſiertes Protoplasma beſitzen. Ferner iſt nach *Brandweiner* (S. 424) das Vorkommen von Maſtzellen im Infiltrat ſehr gering; *Herxheimer* (S. 226) ſieht in ihnen einen unbeſtändigen Faktor. Sie zeigen in den tieferen Cutisabſchnitten ihr typiſches Ausſehen, während ſie ſich in den ödematöſen Gewebsſchichten, alſo den Schichten, die ſich über dem Stratum ſubpapillare befinden, als langſpindelige, ſtern- oder ſpinnenartige Formen mit dicht angehäuften Granulis zeigen (*Gans*, S. 569).

Plasmazellen ſind nur vereinzelt zu beobachten (*Unna*, S. 508), und zwar macht *Vollmer* darauf aufmerkſam, daß ſie faſt ausſchließlich in der Nähe der Blutgefäße auftraten.

Unna erſieht daraus, daß zwar zunächſt eine Neigung beſteht, dieſe Zellen zu bilden, daß aber jedoch beſondere Verhältniſſe ihrer definitiven Ausbildung und ihrem Bleiben hindernd in den Weg treten müſſen.

Die neutrophilen polymorphkernigen Leukocyten machen einen bedeutungsloſen Beſtandteil des mycotiſchen Infiltrates aus (*Herxheimer*, S. 226).

Ebenfalls fand *Lindenheim* (S. 467) nur wenig Leukocyten vor.

Größere Beachtung zollt man dem Vorkommen der eosinophilen Zellen (*Ruete*, S. 117).

Kyrle (S. 276) äußert sich dahingehend, daß durch ihr Auftreten das Infiltrat ein bestimmtes Gepräge erhält, und daß beim Vorfinden solcher Zellformen der Verdacht auf mycotische Veränderungen von vornherein naheliegt.

Auch *Frieboes* (S. 225) vertritt die Ansicht, daß durch die eosinophilen Zellen die Zugehörigkeit des Infiltrates zum Krankheitsbild der Mycosis fungoides wahrscheinlich oder sicher gemacht wird. *Herxheimer* (S. 225) sieht in ihnen ein geläufiges und durchaus regelmäßiges oder nach bestimmten Gesetzmäßigkeiten gerichtetes Vorkommnis. Ganz besonders erwähnt er (S. 222) eine Zellart, die Mycosiszelle, auf deren Bedeutung bereits *Paltauf* und seine Mitarbeiter unter der Bezeichnung „der mono- oder uninucleären Zelle" hingewiesen haben. Solche Zellen sind unregelmäßig im Infiltrat verteilt, ähneln den epitheloiden Zellen, zeichnen sich zuweilen durch mehrere lange Protoplasmafortsätze und exzentrische Lage des Kerns aus und gewinnen dadurch ein Aussehen, das an Fibroblasten erinnert.

Die Mannigfaltigkeit des Infiltrates wird durch den frühzeitig einsetzenden Kern- und Zellzerfall sowie durch die große Zahl der fein- bis grobkörnigen Kernbröckel und Protoplasmareste erhöht. (*Unna* S. 509). *Brandweiner* stützt *Unna's* Ansicht (S. 424). Auch er konnte Zerfallsprodukte, die frei und in großer Anzahl im Gewebe lagen, in mikroskopischen Schnitten nachweisen.

Nach *Mariani* (S. 853) wird der Polymorphismus noch durch eine unregelmäßige und mannigfaltige Verteilung der Zellen erhöht.

In den tieferen Schichten der Subcutis finden keine pathologischen Veränderungen statt (*Brandweiner*, S. 424), während sich solche in den Schichten über dem Infiltrat weitgehendst bemerkbar machen; besonders im Stratum papillare zeigen sich fast immer größere Ödembildungen. Die Epidermis, die sich sehr verschiedenartig und entsprechend den makroskopischen Hautveränderungen verhält, zeigt nichts Charak-

teriſtiſches, was der Diagnoſeſtellung zu Gute kommen könnte, da dieſer Vorgang rein mittelbarer Natur und umſo ausgeprägter iſt, je näher das mycoſide Infiltrat der ſubpapillären Schicht an das Epithel heranrückt (*Gans*, S. 569). *Herxheimer* (S. 233) erklärt ſich das faſt gegenſätzliche Verhalten der Epidermis folgendermaßen: Wird durch das Infiltrat auf die Epidermis ein Reiz ausgelöſt, ſo wuchert das Epithel, die Retezapfen verbreitern und verlängern ſich und laſſen als Kennzeichen des pathologiſchen Geſchehens reichlich Kernteilungsfiguren erkennen. Verhält ſich dagegen die Epidermis paſſiv, ſo tritt eine Verdünnung derſelben und eine Verkürzung der Retezapfen ein.

Im mycotiſchen Stadium ſetzt ſich das Infiltrat aus denſelben Zellen zuſammen wie im Initialſtadium, wenn auch im allgemeinen das Überwiegen der Rundzellen beſonders vorherrſcht. Es findet ein intenſives Tiefenwachstum des Infiltrates ſtatt (*Herxheimer* S. 234). Im allgemeinen reicht es bis dicht über das Fettgewebe und zerfaſert das kollagene Gewebe (*Brandweiner* S. 425).

Gegenüber dem Vorſtadium machen ſich jetzt auch weitergehende Veränderungen an den Gefäßen und Endothelien bemerkbar. *Unna* (S. 113) fand ſie mit hyalinen Maſſen durchſetzt, teils in erweitertem, teils auch in zuſammengefallenen Zuſtand. Dasſelbe beobachteten *Mayr* und *Eichler*.

Durch die Konſiſtenzvermehrung des Infiltrates wird ein Druck auf die Hautanhangsgebilde ausgeübt, ſodaß dieſe atrophiſch werden können und ſchließlich ganz verſchwinden (*Gans*, S. 570). Oft kommt es dabei auch zum völligen Schwund der oberſten Hautſchichten. Iſt das letztere der Fall, ſo iſt dem Eindringen von Infektionserregern keine Schranke mehr gezogen. Da das Infiltrat mit den reichen Zerfallsprodukten einen idealen Nährboden (*Unna*, S. 514) darſtellt, ſo iſt es erklärlich, daß ſekundäre Infektionen ſo überaus zahlreich an mycotiſchen Geſchwülſten auftreten.

Die hiſtologiſchen Veränderungen der erkrankten Schleimhautabſchnitte ſind die gleichen, wie ſie an der äußeren Haut gefunden werden.

Gödel unterſuchte einen haſelnußgroßen Knoten am weichen Gaumen (vgl. S. 10). Er gibt davon folgende Darſtellung: „Von der Gaumenſchleimhaut iſt an der Stelle der ſtärkſten Vorwölbung des Knotens nur mehr das vielfach geſchichtete Plattenepithel zu ſehen, das kontinuierlich und unverändert darüber hinwegzieht. Tunica propria und ſubmucoſa ſind eingenommen von einen dichten Zellinfiltrat. Dies zeigt mit charakteriſtiſcher Deutlichkeit die Zuſammenſetzung aus polymorphen Zellformen. Die Zellen liegen wirr durcheinander, meiſt ſehr dicht in einem ganz deutlichen zarten, da und dort auch durch derbere Faſern verſtärkten Retikulum mit zahlreichen, weiten, ſtrotzend mit Blut angefüllten Kapillaren. Die Infiltratzellen ſind auch zwiſchen und in den Schleimdrüſen tief in die Submucoſa gedrungen, ſodaß nur noch Reſte von Drüſenſchläuchen inmitten der Zellenmaſſen zu erkennen ſind."

Aus der Schilderung der prämycotiſchen Hauterſcheinungen, die in ihrem wechſelvollen Bild größere Ähnlichkeiten mit einer ganzen Reihe der verſchiedenſten Dermatoſen haben können, iſt zu entnehmen, daß die Diagnoſtizierung der Mycoſis fungoides eines der ſchwierigſten Kapitel der Dermatologie darſtellt. Eine kliniſche Diagnoſe nur auf Grund der prämycotiſchen Erſcheinungen zu ſtellen, iſt kaum möglich. Zwar läßt ſie ſich vermutungsweiſe ausſprechen mit umſo größerer Wahrſcheinlichkeit, je ſtärker und ausgeſprochener die angegebenen allgemeinen Anhaltspunkte vorzufinden ſind (*Herxheimer* S. 248).

Nach *Paltauf* (S. 750) iſt es am Beginn und im erſten Stadium unmöglich, die Diagnoſe nur allein aus den kliniſchen Erſcheinungen zu finden. Wohl läßt er die Möglichkeit gelten, an die Exiſtenz dieſer Erkrankung zu denken, wenn ein älteres Individuum an chroniſchen, heftig juckenden erythematöſen und ekzemartigen Veränderungen der Haut leidet, die mit Pigmentverſchiebungen verbunden ſind und dauernd rezidivieren.

Im mycotiſchen Stadium allerdings iſt die Diagnoſe auf Mycoſis fungoides des Alibert-Bazin'ſchen Typ nicht mit all-

zu großen Schwierigkeiten verknüpft. Das Auftreten der Tumoren iſt für die beſchriebene Erkrankung ſo charakteriſtiſch, daß die Diagnoſe damit in den meiſten Fällen geklärt ſein dürfte. (*Paltauf* S. 751). Aber trotzdem ergibt ſich die dringende Forderung, ſchon um Irrtümer zu vermeiden und um differential-diagnoſtiſch klar zu ſehen, die zunächſt nur kliniſch diagnoſtizierte „Mycoſis fungoides" hämatologiſch und hiſtologiſch nachzuprüfen und ſo zu feſtigen.

Gerade den mikroſkopiſchen Befunden iſt bei der Diagnoſeſtellung ein beſonderer Wert beizulegen, und es dürften (nach *Paltauf*) keine Bedenken beſtehen, denſelben ſogar eine ausſchlaggebenden Bedeutung zuzuſprechen, wenn ſie mit den kliniſchen Unterſuchungsergebniſſen zu vereinbaren ſind. Dadurch werden von vornherein Verwechſlungen mit leukämiſchen Tumoren, Lepra, Sarkomen und Spieglerſchen Endotheliomen vermieden. (*Ruete*, S. 117).

Die Ätiologie der Mycoſis fungoides iſt bis jetzt ungeklärt. Zwar deutet ihr Name auf paraſitäre Natur der Erkrankung hin, aber es iſt trotz der eingehendſten Unterſuchungen nicht gelungen, einen ſpezifiſchen Erreger oder einen eindeutigen Hinweis, der die Krankheitsurſache ergründet, zu finden. Daher kommt es, daß der hiſtologiſche Befund der mycoſiden Infiltrate vor allem den Anhaltspunkt abgeben mußte, das Weſen der Erkrankung zu ergründen. Im Laufe der Zeit ſind ſehr verſchiedene Anſichten geäußert worden. Im weſentlichen können nach *Herxheimer* (S. 238) vier Theorien unterſchieden werden.

1. Die franzöſiſche Schule der älteſten Zeit hielt die Erkrankung für eine leukämiſche oder pſeudoleukämiſche Affektion der Haut, die ihre Urſache in einer Schädigung des blutbildenden Syſtems habe. Begründer dieſer Anſchauung iſt *Ranvier* (*Herxheimer*, S. 175), der in den mycoſiden Tumoren lymphatiſches Gewebe erkannt zu haben glaubte (*Paltauf*, S. 768). Sein Schüler *Gillot* baute dieſe Theorie weiter aus und bezeichnete die Mycoſis fungoides als „lymphadenie cutanée" den Ausdruck für eine „diatheſe lymphatique" (*Herxheimer*, S. 175).

2. Spätere Autoren, wie *Kaposi*, *Funk* und *Port*, rechneten dieſe Erkrankungen zu den Hautſarkomen, und ſie betonten vor allen Dingen die Ähnlichkeit der Mycoſis fungoides d'emblée mit ſarkomatöſen Geſchwülſten. Als beſondere Stütze zogen ſie das Auftreten der Tumoren an den inneren Organen, die ſie ſich auf metaſtatiſchem Wege entſtanden dachten, heran. *Paltauf* (S. 722) lehnt dieſe Auffaſſung mit folgenden Worten ab: „Dieſe Geſchwülſte ſind nur Teilerſcheinungen einer Krankheit, in der ſie typiſch als charakteriſtiſches Glied einer Reihe von Erſcheinungen auftreten. Sie ſind nicht mit dem Begriff Sarkom zu vereinen." Auch *Ullmann* vertritt den gleichen Standpunkt. Die mycotiſchen Tumoren unterſcheiden ſich von den Sarkomen durch die Vielgeſtaltigkeit der Zellelemente, durch das Fehlen der Gefäßneubildungen und das Fehlen der Leukocyten.
3. Andere Autoren ſind ſchließlich der Anſicht, daß die Mycoſis fungoides ein Krankheitsbild ſui generis ſei, das eine Mittelſtellung zwiſchen echten Geſchwülſten und entzündlichen Granulomen einnehme.
4. Die z. Zt. am meiſten anerkannte Anſchauung iſt die, daß es ſich um Granulationsgeſchwülſte infektiös-entzündlicher Natur handelt, wie ſie häufig durch Bakterien, Bakterientrümmer oder Stoffwechſelprodukte entſtehen können. Obwohl viele Gründe dafür ſprechen, iſt es aber bis jetzt noch nicht gelungen, auf experimenteller Grundlage einwandfreie Beweiſe dafür zu erhalten. Hier ſei der Veröffentlichung *Brünauer's* gedacht, dem es bei einem Meerſchweinchen gelang durch Taſchenimpfung der Bauchhaut mit dem Gewebe der mycoſid veränderten Innenorgane einer Mycoſiskranken, Veränderungen an den Innenorganen des Verſuchtieres hervorzurufen, die hiſtologiſch weitgehende Übereinſtimmungen mit der Mycoſis fungoides zeigten. Nach *Kyrle* (S. 280) bedeutet dieſes Ergebnis ſeit langem der einzige Fortſchritt in der Klärung des Mycoſis-Problems. Die anderen Arbeiten auf experimentellem Wege ſind mit größter Vorſicht aufzunehmen, da

ſie im allgemeinen nicht über die Anfänge hinaus gekommen ſind.

Entſprechend dieſen verſchiedenen Theorien iſt ſeit Klärung des Krankheitsbildes durch *Alibert-Bazin* vielfach verſucht worden, therapeutiſch eine Beſſerung der ſtets zu Tode führenden Erkrankung herbeizuführen, oder ein Medikament von ſpezifiſcher Wirkung gegen ſie zu finden. Von den Verſuchen, antiparaſitär gegen ein angenommenes Virus zu wirken, ſeien die Jod-Queckſilberbehandlungen (Abraham & Sachs), die Injektionen mit ſterilen Stoffwechſelprodukten von abgetöteten Streptokokken (Martin-Roux), Coli-Autovaccinationen (Wills & Headfields) und die Anwendung von Chinin (White & Burns), ferner die therapeutiſchen Impfungen von Eryſipelſtreptokokken (Lenſchow) und Einſpritzungen von Extrakt von Bering, der aus einem Tumor gewonnen worden war, erwähnt.

Endgültige Anerkennung hat von allen dieſen therapeutiſchen Maßnahmen keine gefunden. Sie wurden trotz zuweilen berichteter ſubjektiver Beſſerung alle wieder aufgegeben; allgemein beſtätigt wird dagegen die günſtige Wirkung des Arſens auf den Krankheitsprozeß. Die Applikation erfolgt in Form von aſiatiſchen Pillen oder intravenöſen Injektionen von Acidum arſenicoſum ſteigend von 0,001 g bis 0,01 g und dann wieder fallend bis 0,001 g (*Hirſch*), ſeitdem es *Köbner* in einem Fall gelang, durch konſequente Darreichung von As, Heilung zu erzielen (*Joſeph*). Ferner gelingt es, durch Röntgenbeſtrahlungen, die zum erſten Male von *Scholtz* bei der Mycoſis fungoides durchgeführt wurden, einen Zerfall der jeweils beſtehenden pathologiſchen Infiltrate herbeizuführen, und ſo wenigſtens eine vorübergehende Beſſerung zu erzielen, die ſich dadurch anzeigt, daß der Juckreiz aufhört, und daß ſich die Tumoren unter Braunfärbung der Haut zurückbilden. Freilich wird die Grundurſache der Erkrankung nicht dadurch beeinflußt, und das Beſtreben, empiriſch ein ſpezifiſch gegen die Mycoſis fungoides wirkendes Mittel zu finden, erſcheint deshalb auch heute noch angebracht. Bei etwaigem Fehlſchlag ſolcher

Verſuche bleibt dann die kombinierte Arſen-Röntgentherapie immer als ſtets erfolgverſprechend und wenigſtens lebensverlängernd anwendbar.

In der Literatur findet ſich eine einzige Angabe eines Verſuches vor, mit Hilfe von Goldpräparaten eine Heilung herbeizuführen.

Throne verſuchte bei einer Mycoſiskranken, die drei Jahre nach Abheilung eines Lupus erythematodes prämycotiſche Erſcheinungen aufwies, die Heilung durch Goldpräparate zu erzielen, in der Annahme, daß ätiologiſche Beziehungen der Mycoſis fungoides mit dem Lupus erythematodes vorhanden ſeien. Die Behandlung blieb erfolglos. Die Wirkung faßt er mit folgenden Worten zuſammen: The only changes that have taken place have been thoſe due to mycoſis fungoides. Some leſions have disappered, but others have reappeared in other places. The gold injections may have cauſed the angry appearances of the facial leſions."

In der hieſigen Klinik wurde der weitere Verſuch unternommen, die Mycoſis fungoides durch das Goldpräparat „Lopion" *(Wirz)* = $C_6H_4\begin{matrix}COONa\\NH\end{matrix}(C_3H_5NCSAu)$, das in der Behandlung des Lupus erythematodes und der Tuberkulide eine Rolle ſpielt, zu beeinfluſſen, und, ſo weit es ſich bis jetzt feſtſtellen läßt, mit befriedigendem Reſultat.

Im Anſchluß hieran möchte ich über einen Fall berichten, der in der hieſigen Klinik zur Beobachtung gelangte.

1. KRANKENBLATT.

Anamneſe:

Name des Patienten: P. H.
Alter: 52 Jahre.
Beruf: Fabrikarbeiter.
Tag der Aufnahme: 30. 5. 28.
Tag der Entlaſſung: 30. 6. 28.
Familienanamneſe: o. B.

1921 hatte P. eine Nierenerkrankung. 1923 traten unter ſtarkem Jucken an den Beinen und am Körper erſt blaſſe, allmählich zu Dreimarkſtückgröße anwachſende, an-

fangs rötlich-braune, dann braun bis livide verfärbte Flecken auf, die meiſtens kreisrund waren. Die Flecken ſchwanden von allein, kamen aber immer wieder.

1927 begab ſich P. in ärztliche Behandlung. Die Erſcheinungen verſchwanden faſt ganz, vor allem ließ das Jucken nach. Die Beſchwerden kamen jedoch bald wieder, das Jucken wurde unerträglich, P. wurde deshalb der Klinik überwieſen.

STATUS PRÄSENS: Mittelgroßer und kräftiger Mann in gutem Allgemeinzuſtand, Haut und ſichtbare Schleimhäute gut durchblutet.

Kopf, Rachenorgane, Hals: o. B.

Augen frei beweglich, Pupillen reagieren prompt auf L. und C.

Bruſt und Bauchorgane: o. B.

Extremitäten und Nervenſyſtem: o. B.

Haut: Am Stamm und Extremitäten trägt die Haut zahlreiche Herde von Erbſen- bis Fünfmarkſtückgröße. Einzelne Herde ſind leicht infiltriert, überragen das Niveau der umgebenden Haut. Die Farbe ſchwankt von friſchrot, bräunlichrot, braun bis livide. Einzelne Herde laſſen ganz geringe Schuppungen erkennen. Knötchen ſind nirgends nachzuweiſen, an den Beinen finden ſich an und um die Effloreszenzen Kratzeffekte. Am Oberarm ſind die Herde mit Kruſten und Borken bedeckt und näſſen teilweiſe (infolge des Kratzens).

Blutunterſuchung: Wa. R. negativ.
M. Tr. R. negativ.

Urinunterſuchung: Eiweiß poſitiv.

Sediment: wenig Erytrocyten.

Diagnoſe: Erythrodermia maculoſa perſtans.

Therapie:

31. 5. P. wird auf ſalzarme Diät geſetzt.

2. 6. Beginn der erſten Röntgenbeſtrahlung (3 × + 2 Alf).

5. 6. P. erhält abends leichte Hypnotica und tags 1 × Sedobrol. Es wurde verſucht, den Arm mit Peruſalbe zu behandeln.

10. 6. Auf den Körper Tumenolzinkpaſte. Gegen das abendliche Jucken erhält P. Sedobrol. 2. Röntgenbehandlung. 1. Solaninjektion (2 × 0,3 ccm intramuſkulär).

16. 6. Solaninjektion (2 × 0,3 ccm intrucutan). Das Jucken am Körper hat bedeutend nachgelaſſen. Täglich 1 × Sedobrol. Auf dem linken Arm Behandlung mit Tumenolzinköl.

19. 6. Unter dem Tumenolzinköl ſind am Arm bei ſtarkem Jucken zahlreiche urtikarielle Effloreszenzen aufgetreten. Tumenolzinköl abgeſetzt. Tags Kaliumpermanganat, abends Schwefelzinkpaſte.

20. 6. P. erhält ab heute täglich 3 × 2 Tabletten Kalzan. Die urtikariellen Ausſchläge am Arm ſind faſt abgeklungen. Auf die Herde am Körper, die nur noch ſelten jucken, Tumenolzinkpaſte.

26. 6. Geſtern und heute Röntgenbehandlung (5 × + 2 mm Alf. 18 Poſ.)

30. 6. 28. Die Herde am Körper machen keine Beſchwerden mehr. Die Pigmentation iſt abgeblaßt, man ſieht noch geringe blaßbräunliche Verfärbung. Auch die Herde am Arm ſind blaſſer geworden, ſind wenig rotbraun verfärbt und nur noch ſchwach über die Haut erhaben. P. wird gebeſſert entlaſſen.

2. KRANKENBLATT.

2. Aufnahme: 15. 8. 1929.
2. Entlaſſung: 28. 9. 1929.

Status präſens: Allgemeiner Befund wie im früheren Krankenblatt.

Haut: Am Stamm und Extremitäten befinden ſich zahlreiche, im allgemeinen erbſen- bis fünfmarkſtückgroße, bräunliche, rotbräunliche Herde, — im Rücken ein ſolcher von 20 cm Länge und 2,5 cm Breite — die gering ſchuppen und teilweiſe wenig erhaben ſind. Es zeigen ſich weder Knötchen noch ſonſtige Effloreszenzen. Die Herde ſollen ſtark jucken.

16. 8. Auf die ſtark juckenden Stellen 2%ige Tumenolzinkpaſte. 10%ige Salizylſalbe.

19. 8. Balnacid-Bad. 2%ige Tumenolzinkpaſte, 2 × 2 Tabletten Kalzan.

21. 8. 5%ige Tumenolzinkpaſte.

22. 8. Auf Trichophytin 1 : 100 keine Reaktion.

25. 8. Ein Teil der Herde bildet ſich zurück, dafür entſtehen aber neue quaddelartige, ſtark juckende Herde. 10%ige Tumenolzinkſalbe, 3 × 2 Kalzan-Tabletten.

27. 8. Blutbild: 80 Hgl., 7600 Lkz., 3840000 Erythr. 4% Eos., 72% Neutroph., 24% Lymph. Röntgenbeſtrahlung (5 × 1 mm Alf. 6 Pof.) 10 ccm Calcium-Sandoz intramuskulär.

2. 9. Da die intramuskulären Injektionen von Calc.-Sandoz nur geringe Wirkung haben, werden gleichzeitig 10 ccm intravenös und intramuskulär (alle 2 Tage) gegeben.

7. 9. Die Herde flachen gut ab. Therapie idem.

11. 9. Probeexciſion aus dem großen Herd am Rücken.

14. 9. Unter der Behandlung mit Calc.-Sandoz haben ſich die Herde ſo weit zurückgebildet, daß ſie in derſelben Höhe liegen wie die übrige Haut. Der große Herd am Rücken iſt unverändert rot, ragt etwas über das Niveau der Haut, während die übrigen Herde leichte Pigmentation zeigen. 10% Schwefelzinkpaſte.

17. 9. Der mikroſkopiſche Befund zeigt Spongioſe und Verdünnung der Epidermis, ſtarke kleinzellige Infiltration der Cutis. Das Bindegewebe ſcheint leicht gequollen zu ſein. Urticaria chronica perſtans.

21. 9. Nach den beiden Röntgenbeſtrahlungen am 18. und 19. 9. leidet Patient jedesmal unter den ſtarken Nachwirkungen. Die Herde ſind immer noch ſtark pigmentiert und liegen in gleicher Höhe der normalen Haut. Das Jucken tritt nur noch ſelten auf.

28. 9. Entlaſſungsbefund: Sämtliche Herde ſind mit einer ſtark pigmentierten, rötlichbraunen Haut überzogen; die verfärbten Stellen ſind vollkommen reaktionslos. Es beſtehen aber noch leichte nervöſe Beſchwerden, Kopfſchmerzen, geringe Schwerhörigkeit und etwas geſteigerte Reflexe.

3. KRANKENBLATT.

3. Aufnahme am 22. 4. 1930.
3. Entlaſſung am 14. 6. 1930.

Etwa 8 Wochen nach der letzten kliniſchen Behandlung ſei der Ausſchlag wieder aufgetreten.

Status präſens: Kleiner, blaß ausſehender, 54jähriger Mann, in reduziertem Ernährungszuſtand. Haut und Schleimhäute mäßig durchblutet. Allgemeinbefund zeigt keine Beſonderheiten. Es laſſen ſich keine krankhaften Veränderungen an Herz und Lunge feſtſtellen. Glieder ſind frei beweglich, Sehnenreflexe ſehr lebhaft, P. macht im ganzen einen äußerſt nervöſen Eindruck. Auf Bruſt und Rücken bemerkt man einige z. T. über fünfmarkſtückgroße runde Quaddeln, die in der Mitte blaß und wenig erhaben ſind, an den Rändern dagegen ſtark gerötet und prominent. Am Rücken, rechts neben der Wirbelſäule und über der Beckenſchaufel, befindet ſich ein etwa handtellergroßer, ſcharf begrenzter, ovaler Herd, der das Niveau der Haut plattenförmig um 1—2 mm überragt (ſiehe Abbildung 1 und 2).

Dieſer Herd iſt deutlich infiltriert und zeigt intenſive Rötung. In der Mitte befindet ſich ein deutlich fühlbarer, röter als die Umgebung erſcheinender, markſtückgroßer Tumor, der zu ulcerieren anfängt. In der Achſelhöhle der gleichen Seite derbe knotige Lymphdrüſenanſchwellung in ungefähr Hühnereigröße. Die übrige Haut iſt etwas rauh, ſonſt aber ohne Erſcheinungen. P. klagt über ſtarkes Jucken. Er iſt kaum von ſtändigem Schaben und Kratzen abzuhalten. Kopf und Geſicht ſind frei von Erſcheinungen. Leiſten- und Achſeldrüſen mäßig geſchwollen.

BLUTUNTERSUCHUNG: Wa. R. und M. Tr. R. negativ.
Blutbild: Hgl. 65%, Erythroc. 3500000,
Weiße Blutk. 6000, Eos. 10%,
Stab. 4%, Segment 65%, Lymph. 18%,
Monocyten 3%.

24. 4. Probeexcision. Zur Beruhigung des ſehr nervöſen P. 3 × tgl. 1 Eßlöffel Mixtura nervina. Außerdem alle 2 Tage 10 ccm Bromo-ſtrontiuran zur Milderung des Juckreizes.

30. 4 Röntgenbeſtrahlung des Herdes auf dem Rücken und der rechten Achſeldrüſe (8 × 2 mm Alf.). Außerdem wird mit Goldtherapie begonnen. 1. Lopion-Injektion 0,01 gr. Sämtliche großen und kleineren Herde werden mit Tumenolzinkpaſte behandelt.

3. 5. Temperaturanſtieg bis 39°. Der rechte Arm iſt geſchwollen und deutliches Ödem feſtzuſtellen. Es handelt ſich hier um eine entzündliche Stauung der Lymphe, die von den Achſeldrüſen ausgeht. Ruhiglage, feuchte Umſchläge verordnet.

7. 5. 2. Lopioninj. 0,02 g.
2. Röntgenbeſtrahlung wie vorher.

Das Infiltrat iſt ſehr gut zurückgegangen. Die Probeexciſon iſt abgeheilt und die kleineren Stellen, die die beſchriebenen Veränderungen zeigten, ſind flacher geworden. Sie unterſcheiden ſich nur noch von der umliegenden Haut durch den vermehrten Pigmentgehalt.

14. 5. 3. Lopioninj. 0,025 g.

Mixtura nervina wird ausgeſetzt. Auf die noch juckenden kleinen Stellen wird tageweiſe Ichthyol purum geſtrichen, wodurch der Juckreiz jedesmal aufhört. Sonſtige Behandlung mit Tumenolzinkpaſte weiter. Außerdem noch wöchentlich 1 Balnacid-Bad.

21. 5. 4. Lopioninj. 0,05 g.

24. 5. 3. Röntgenbeſtrahlung (8 × ½ mm Alf.).

4. 6. 4. Röntgenbeſtrahlung (wie vorher).

Außerdem bekommt P. ſeit einigen Tagen Arſeneiſen-Tropfen zur Hebung des Allgemeinzuſtandes. Die anfäng-

lich infiltrierten Herde ſind alle flach geworden, ſie zeigen deutliche Pigmentierungen aber keine Rötung mehr. P. iſt ſehr nervös, bringt jeden Tag andere Beſchwerden vor und verſteift ſich dabei auf eigene Therapievorſchläge.

Die röntgenologiſche Magen-Darmunterſuchung ergab Formveränderung des Bulbus, ſodaß der Verdacht auf ein Ulcus duodeni naheliegt. Ein ſicherer Befund war nicht zu erheben.

10. 6. 5. Röntgenbeſtrahlung (wie vorher).

Einige kleinere Stellen wurden aus pſycho-therapeutiſchen Gründen mitbeſtrahlt.

14. 6. 6. Röntgenbeſtrahlung (3 × o. F.).

P. als gebeſſert entlaſſen und zum 27. 6. zur Nachſchau wieder beſtellt.

27. 6. 30. Befund: Der große Herd am Rücken iſt glatt, ohne Infiltrat, aber intenſiv pigmentiert. An den Schulterblättern, am Stamm ſowie an den Oberſchenkeln kleine typiſche Herde mit blaſſem Ausſehen und wallartigen Rändern. Allgemeinbefund ſehr gut. Ambulant 0,01 Lopion.

10.10.30. Fünfmarkſtückgroßer Herd über dem alten pigmentierten Flecken. Am linken Schulterblatt und am linken Glutaeus ſind handtellergroße Herde entſtanden. Lopioninjektion 0,01 g.

23. 10. 7. Röntgenbeſtrahlung (5 × 1 mm Alf.).

8. 11. 30. 8. und letzte Röntgenbeſtrahlung (wie vorher). Anſchließend an den pigmentierten und abgeteilten Herd am Rücken hat ſich an der oberen Grenze in die geſunde Haut hineinſtreckend ein neues flaches, über fünfmarkſtückgroßes Infiltrat gebildet, das ſtark ſchuppt und in der Mitte näßt (ſiehe Abbildung 1 und 2). Am übrigen Körper ſind außerdem noch mehrere ſtreifenförmig und periginös angeordnete Infiltrate zu bemerken. Allgemeinbefinden und pſychiſcher Zuſtand gut. Hat von ſeinem Hausarzt 2 Lopioninjektionen von je 0,05 g erhalten.

13.12.30. Befund: Allgemeinzuſtand unverändert. Die alten Herde auf dem Rücken ſind unter ſtarker Pigmentation abgeheilt. In der Gegend der linken Hüfte ſind wieder zwei neue leicht infiltrierte Herde, die ſtark gerötet ſind, aufgetreten. Blutbild ergibt außer einer Eoſinophilie nichts Beſonderes.

Bei der erſten Aufnahme am 30. 5. 28 beſtand der Verdacht auf „Erythrodermia maculoſa perſtans". Auf Grund der Weiterentwicklung der kliniſchen Erſcheinungen und des hiſtologiſchen Befundes vom 17. 9. 29 mußte die Erkrankung als „Urticaria perſtans" angeſehen werden, bis die endgültige Diagnoſe „Mycoſis fungoides" am 22. 4. 30 geſtellt werden konnte. Differentialdiagnoſtiſch ſind die beiden erſtgenannten Erkrankungsformen von der Mycoſis fungoides abzutrennen. Es iſt gleichfalls charakteriſtiſch für ſie, daß ſie bei ungeklärter Ätiologie auch die vorgefundenen Efflores-zenzen, die jahrelang beſtehen und mit Juckreiz einhergehen, am Rumpf und an den Extremitäten verurſachen und Pigmentanomalien hervorbringen können.

Das Auftreten eines intenſiv geröteten Tumors, die Lymphdrüſenſchwellungen und die Verſchlechterung des Allgemeinzuſtandes in dieſem Maße ſind jedoch Symptome, die nur die Diagnoſe „Mycoſis fungoides" aufkommen läßt. Die daraufhin durchgeführte mikroſkopiſche Unterſuchung bewies die Richtigkeit.

Die Probeexciſion aus einem kleineren geröteten und leicht ſchuppenden Herd der linken Schulter ergab folgenden hiſtologiſchen Befund. (Paraffin-Einbettung. Hämatoxylin-Eoſin-Färbung, ſiehe Abbildung 3a und 3b).

Stellenweiſe liegt Parakeratoſe vor. Die Keratohyalinſchicht im Stratum granuloſum fehlt. Die Papillen ſind bereits geringfügig pathologiſch verändert. Im Stratum papillare macht ſich mäßige Ödembildung bemerkbar, während im Stratum ſubpapillare ein ſtrangförmig geſtaltetes, polymorphzelliges Infiltrat vorliegt, das beſonders um die Blutgefäße und um die Hautanhangsgebilde ausgeprägt iſt. Eoſinophile Zellen konnten im Infiltrat nicht nachgewieſen werden.

Nachſtehende Abbildung 4a (4b = vergrößerte Aufnahme von 4a) ſtellt einen Schnitt aus der Mitte des Tumors dar. (Paraffin-Einbettung. Hämatoxylin-Färbung).

Die hiſtologiſche Unterſuchung war in dieſem Falle ganz beſonders dazu geeignet, die kliniſche Diagnoſe „Mycoſis fungoides" zu ſtützen, da hier ihre typiſchen Veränderungen nachgewieſen werden konnten.

Die Hornſchicht iſt kernlos und nicht hypertrophiert. Teilweiſe zeigt ſie ſich in dünnen Lamellen abgehoben. Die Keratohyalinſchicht fehlt ebenfalls. Dagegen findet ſich ein abwechſelnd ſtarkes intrazelluläres Ödem im Stratum papillare vor, ſodaß es ſtellenweiſe zur intraepithelialer Bläschenbildung gekommen iſt. Ein dichtes polymorphzelliges Infiltrat reicht vom Papillarkörper bis in die Subcutis. Die Infiltratzellen ſind z. T. fäulenartig angeordnet und liegen in einem feinen Netzwerk von Bindegewebsfibrillen. Protoplasmareiche Zellformen, die einen blaſſen, unregelmäßig geformten, großen Zellkern enthalten, laſſen ſich in großer Anzahl erkennen. Daneben beobachtet man das reichliche Vorkommen von Lymphocyten, Plasmazellen und Eoſinophilen. Die Blut- und Lymphbahnen zeigen ſich in der ſubpapillären Schicht ſtark erweitert. Die Hautanhangsgebilde, die zwar dicht vom Infiltrat umlagert ſind, erweiſen ſich dagegen als unverändert.

Im vorliegenden Fall konnte durch die angewandte kombinierte Lopion-Röntgentherapie eine Rückbildung der Hauterſcheinungen — im beſonderen des mycoſiden Tumors auf dem Rücken — und eine Beſſerung im Allgemeinbefinden des Patienten in verhältnismäßig kurzer Zeit erzielt werden, ein Erfolg, der neben *Throne's* Veröffentlichung ganz beſonders auffällig iſt. Es ergibt ſich daher auch weiterhin die Möglichkeit, mit Hilfe von Goldpräparaten — insbeſondere der kombinierten Lopion-Röntgentherapie — eine beſtehende „Mycoſis fungoides" prognoſtiſch günſtig zu beeinfluſſen.

Es ist mir eine angenehme Pflicht, Herrn Professor Dr. Ruete für die Überlassung des Themas und für die gütige Unterstützung bei der Herstellung der photographischen Aufnahmen meinen verbindlichsten Dank auszusprechen.

Besonders danke ich auch Herrn Dr. Förster für die mir jederzeit freundlichst erteilten Auskünfte.

LEBENSLAUF.

Am 11. September 1907 wurde ich als Sohn des verſtorbenen Volksſchullehrers Karl Roſenſtock und ſeiner ebenfalls verſtorbenen Ehefrau Lina, geb. Fenner, zu Fulda geboren. Nach vierjährigem Beſuch der Evangeliſchen Volksſchule beſtand ich die Aufnahmeprüfung für die Sexta der Oberrealſchule zu Fulda. Oſtern 1927 erhielt ich an dieſer Schule das Zeugnis der Reife und ließ mich im Sommer-Semeſter 1927 als Studierender der Zahnheilkunde in Marburg immatrikulieren. Ende Oktober 1929 beſtand ich die zahnärztliche Vorprüfung in Marburg mit „gut", nachdem ich im Sommer-Semeſter 1929 in München ſtudiert hatte. Am 8. Mai 1931 beſtand ich mein Staatsexamen vor dem zahnärztlichen Prüfungsausſchuß zu Marburg. Meine kliniſche Ausbildung erhielt ich in Marburg. Meine Lehrer waren: Privatdozent Dr. Arndt, Profeſſor v. Auwers, Profeſſor Boeminghaus, Profeſſor Dittler, Oberarzt Dr. Eimer, Privatdozent Dr. Fliege, Profeſſor Goeppert, Profeſſor Grüneiſen, Profeſſor Gürber, Profeſſor Hauenſtein, München; Profeſſor Kranz, München; Dr. Loebell, Oberarzt; Profeſſor Nauck, Profeſſor Pfannenſtiel, Profeſſor Ruete, Profeſſor Schmitt, Profeſſor Schneider, München; Profeſſor Seidel, Profeſſor Verſé.

Marburg, den 28. 9. 1931.

HEINZ ROSENSTOCK,
Zahnarzt.

LITERATUR-VERZEICHNIS.

Abraham und Sachs:	citiert nach Paltauf Monogr. in Mracek's Handbuch Hautkrankheiten: Bd. 4, 2 S. 762.
Afzelius:	Dermatol. Wochenſchrift Bd. 60 S. 77.
Arita:	Dermatol. Zentralbl. Bd. 16, S. 421.
Arzt:	Dermatol. Wochenſchrift Bd. 90, S. 288. Dermatol. Wochenſchrift Bd. 91, S. 1313.
Bering:	Zentralbl. f. Haut- und Geſchlechtskrankheiten Bd. 21, S. 48.
Brandweiner:	Dermatol. Monatshefte Bd. 41, S. 416, 424, 425.
Brünauer:	Deutſche Med. Wochenſchrift 1926 S. 2030.
Crull:	citiert nach Brandweiner S. 429.
Darier:	Précis de Dermatologie S. 842, 844.
Daries:	Dermatol. Wochenſchr. Bd. 91, S. 1801.
Decrop und Salle:	Zentralbl. Bd. 2, S. 67.
During:	citiert nach Paltauf S. 695.
Eichler:	Archiv f. Dermat. und Syph. Bd. 154, S. 322.
Frieboes:	Atlas der Haut- und Geſchl.-Krankheiten Bd. 2, S. 404, 405 und 406.
Frieboes:	Grundriß d. Hiſtol. d. Hautkrankheiten Bd. 2, S. 276.
Gans:	Hiſtologie d. Hautkrankheiten S. 566, 569, 570.
Gerwig:	Archiv f. Dermatol. Bd. 156, S. 681.
Gödel:	Archiv f. Dermatol. Bd. 130, S. 177 und 184.
Gougerot:	Bulletin de la Société Francaiſe de Dermatologie et de Syphiligraphie 1931, Heft 1, S. 50.
Habermann:	Dermatol. Wochenſchrift Bd. 90, S. 352.
Herxheimer u. Martin:	Lehrbuch d. Haut- und Geſchl.-Krankheiten, Berlin 1929, Bd. 8, 1, S. 174, 175, 176, 177, 181, 186, 194, 206, 208, 222, 225, 226, 231, 233, 234, 238 und 248.
Hirſch:	Dermatol. Monatshefte Bd. 50, S. 434.
Joſeph:	Lehrbuch der Hautkrankheiten S. 416, 419.
Kapoſi:	citiert nach Herxheimer S. 174. Zentralblatt f. Haut- und Geſchl.-Krankheiten Bd. 20, S. 417.

Köbner:	citiert nach Paltauf S. 695.
Kyrle:	Hiſtobiologie der menſchlichen Haut und ihrer Erkrankungen Bd. 2, S. 276.
Laubal:	Dermatol. Wochenſchrift Bd. 91, S. 1034.
Lenſchow:	citiert nach Paltauf S. 764.
Leuwen, van:	Zentralblatt f. Haut- und Geſchl.-Krankheiten Bd. 36, Heft 11/12, S. 716.
Lindenheim:	Dermatol. Zeitſchrift Bd. 23, S. 462, 463, 464, 466 und 467.
Mariani:	Archiv f. Dermatologie Bd. 120, S. 853, 859.
Martin-Roux:	citiert nach Paltauf S. 764.
Milian und Perin:	Zentralblatt f. Haut- und Geſchl.-Krankheiten Bd. 16, S. 562.
Nobl und Sukmann:	Zentralblatt f. Haut- und Geſchl.-Krankheiten Bd. 16, S. 905.
Olion:	Zentralblatt f. Haut- und Geſchl.-Krankheiten Bd. 16, S. 350.
Paltauf:	Monographie in Mracek's „Handbuch der Hautkrankheiten" Bd. 4, 2 S. 707, 712, 714, 747, 750, 751, 752 und 772.
Pautrier und Levy:	Zentralblatt f. Haut- und Geſchl.-Krankheiten Bd. 15, S. 350.
Pick, Völker, Laſſer u. Brandweiner:	citiert nach Herxheimer S. 181.
Riecke:	Archiv f. Dermatologie und Syph. Bd. 67, S. 208, 217.
Ruete:	Differentialdiagnoſtiſcher Führer durch die Dermatologie S. 116 und 117.
Schäffer:	Archiv f. Dermatologie und Syph. Bd. 64, S. 427.
Scholtz:	Archiv f. Dermatologie und Syph. Bd. 59, S. 443.
Sederholm:	Dermatologiſche Monatsſchrift Bd. 39, S. 269.
Spiethoff:	Dermatologiſche Zeitſchrift Bd. 17, S. 656.
Schwartz u. Busmann:	Zentralblatt f. Haut- und Geſchl.-Krankheiten Bd. 35, Heft 1/2, S. 108.
Throne:	Archives of Derm. and Syph. Bd. 16, S. 800.
Trautmann:	Die Krankheiten der Mundhöhle und der oberen Luftwege bei Dermatoſen. S. 626.
Ullmann:	Dermatologiſche Monatshefte Bd. 39, S. 636.
Unna:	Hiſtopathologie der Hautkrankheiten. Berlin 1894. S. 507, 508, 509, 510, 513, 514.
Unna:	Dermantol. Wochenſchrift Bd. 91, S. 1578.
Vollmer:	Archiv f. Derm. und Syph. Bd. 58, S. 66.

Werther:	Dermatol. Wochenſchrift Bd. 90, S. 319.
Werther:	Zentralblatt f. Haut- und Geſchl.-Krankheiten Bd. 16, S. 529.
White und Burns:	citiert nach Herxheimer S. 225.
Wickham:	citiert nach Lindenheim S. 462.
Wolters:	citiert nach Lindenheim S. 462.
Wills und Headfields:	Zentralblatt f. Haut- und Geſchl.-Krankheiten Bd. 17, S. 532.
Wirtz:	Lopion-Gold-Behandlung bei Lupus erythematodes und Tuberkuliden. Münchener Med. Wochenſchrift 1930. S. 117.
Wolff:	Dermatol. Wochenſchrift Bd. 59, S. 851.
Zinſſer:	Handbuch d. Haut- und Geſchl.-Krankheiten. Bd. 14, 1, S. 33.
Zumbuſch:	Archiv f. Dermatologie und Syphilis Bd. 78, S. 269.

BILDER-ANHANG

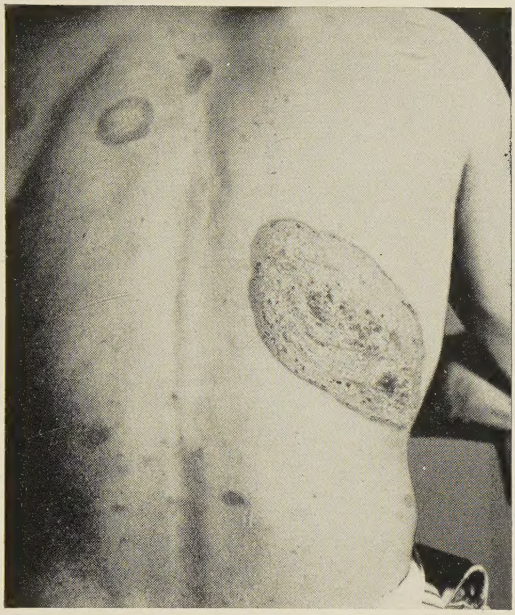

Abbildung 1

Abbildung 2